

# Dolore toracico acuto, sudorazione fredda e soprasslivellamento del tratto ST

Lorenzo Spighi<sup>1,2</sup>, Gianluca Zingarini<sup>2</sup>, Claudio Cavallini<sup>2</sup>

<sup>1</sup>S.C. Cardiologia e Fisiopatologia Cardiovascolare, <sup>2</sup>S.C. Cardiologia, Ospedale S. Maria della Misericordia, Perugia

G Ital Cardiol 2020;21(11):829

## DIAGNOSI ECG?

1. Sindrome coronarica acuta tipo infarto miocardico anteriore
2. Ripolarizzazione precoce dell'atleta
3. Ipertrofia ventricolare sinistra
4. Pattern di Brugada di tipo 1

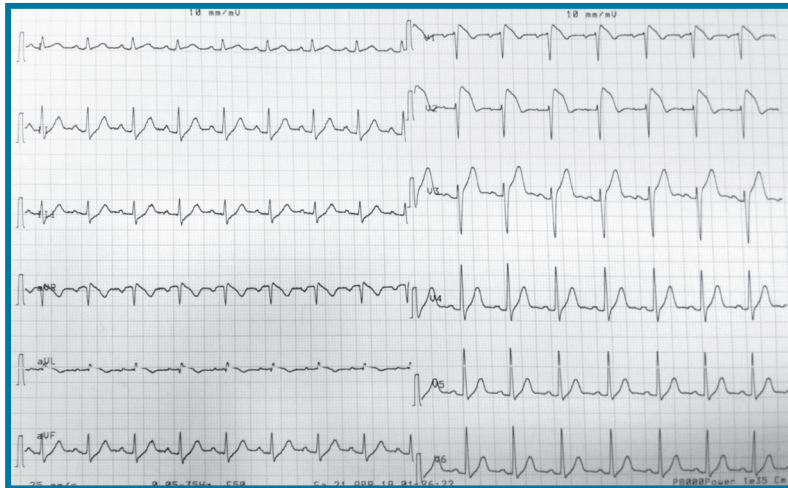
dolore toracico trafittivo, non irradiato, associato a sudorazione fredda. Riferisce la comparsa di importante tosse negli ultimi giorni. Pressione arteriosa 130/70 mmHg, frequenza cardiaca ~95 b/min, saturazione di ossigeno 99% in aria ambiente, temperatura corporea 38.5°C. In considerazione del dolore toracico esegue ECG.

## DESCRIZIONE DEL CASO

Uomo di 43 anni con familiarità per cardiopatia ischemica, non altri fattori di rischio cardiovascolare. Accede presso una sede di Pronto Soccorso territoriale in seguito alla comparsa da circa 1 h di importante sensazione di malessere generalizzato e

## DESCRIZIONE DELL'ECG

Ritmo sinusale, frequenza cardiaca 94-95 b/min, soprasslivellamento del tratto ST in V1-V3 ed aVL, atteggiamento di sottoslivellamento del tratto ST nelle derivazioni inferiori.



## DISCUSSIONE

La diagnosi corretta è **pattern di Brugada di tipo 1** in corso di febbre. La diagnosi differenziale tra un pattern di Brugada di tipo 1 particolarmente evidente e un infarto anteriore può talvolta non essere agevole. Nel caso di infarto miocardico anteriore dovuto ad occlusione del ramo interventricolare anteriore della coronaria sinistra (IVA) l'ECG sarà caratterizzato da soprasslivellamento del tratto ST da V1 a V3 maggiormente evidente a livello di V3 rispetto a V1. Quando l'occlusione dell'IVA avviene prossimalmente ai rami settali e diagonali l'ECG sarà caratterizzato dalle suddette alterazioni con l'aggiunta di sottoslivellamento del tratto ST in sede inferiore (derivazioni speculari), soprasslivellamento in DI, aVL ed aVR. Nel caso descritto è proprio il soprasslivellamento del tratto ST in aVL ad aver introdotto i maggiori dubbi diagnostici. Tuttavia in considerazione dell'atipicità del sintomo, della completa normalità dell'ecocardiogramma, in aggiunta alla negatività della troponina ad alta sensibilità, è stata posta diagnosi di pattern di Brugada di tipo 1 in corso di febbre, con relativa tranquillità. Dopo la somministrazione di paracetamolo l'ECG è tornato pressoché normale.